

そよかぜだより

2011
9月号

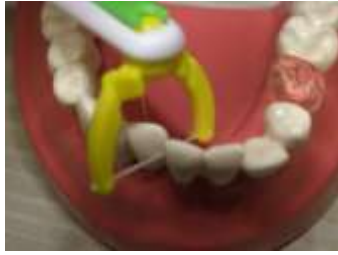

そよかぜ歯科医院のURL
<http://soyokaze-dc.com>



＊ルシエロ ハンドル付フロッサー＊

先月から、歯ブラシ感覚で使えるハンドル付フロッサーが新しく入りま
した。ヘッドが360度回転するので簡単に自由な角度で使用するこ
とができ、ヘッドは取りはずしができるので清潔。歯ブラシとは同
じ長さのハンドルなので、磨き残しが多い奥歯まで届きやすいです。
そして、フロッサが初めてな方・指巻きフロッサを上手く使用できな
い方・子どもの仕上げ磨きをされている方に、おすすめです。
また、サイズもSとMの2種類の太さがあります。患者様のお口の
状態にあったサイズを衛生士がおすすめるので、詳しい使い方など
興味のある方は、スタッフに声をかけてください。



お月見

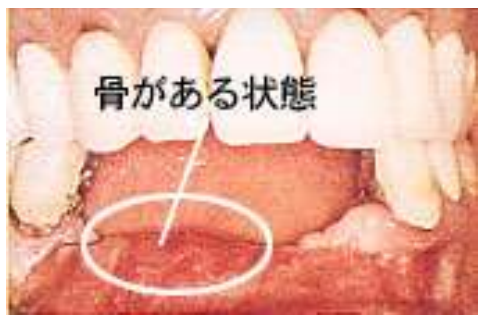
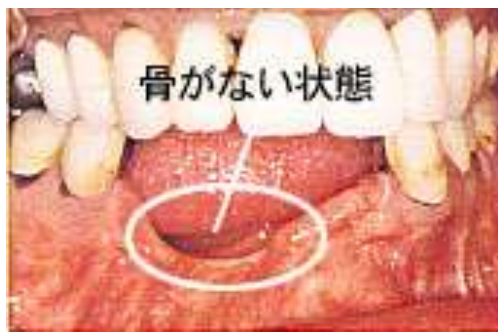

もうすぐお月見ですね。
お月見といえば・・・お月見団子。
うさぎが月明かりの中でお餅をついている姿
が目につかびますね。
ところで、みなさんは、お供えするお団子、
いくつ盛っていますか？「適当」「盛れるだけ
盛る」「子どもの年の数だけ」などいろいろ聞
きますが、正しくは十五夜に15個、十三夜
には13個だといわれます。

●歯科用インプラント

顎骨が少ない場合は適応できませんか？

歯科用インプラントを植える場合に顎骨が少ない場合は適応できないものな
か？必ずしもそうではなく、一部骨を足すことが可能な場合があります。



- ① 自家骨の移植→すなわち患者様自身の他の部分の骨を移植する方法です。
- ② 人工骨の填入→カルシウムなどの無機質を含有した人工骨を顎骨に足す方法(前述の
図に示す)。
- ③ ①②を混和し、填入する方法。

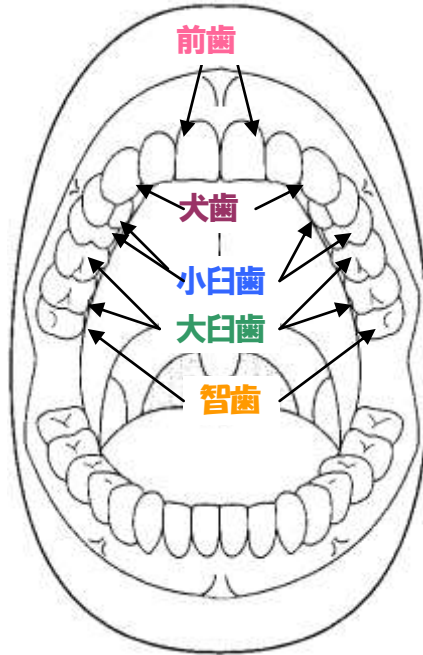
上顎洞(副鼻腔)が大きい場合

上顎洞(サイナス)が大きいインプラントを埋入出来ないことがあります。上顎洞は
風船のような膜で覆われています。この中に汚れると上顎洞炎を起こします。鼻が原
因の場合は鼻性上顎洞炎が原因な場合があります。菌性上顎洞炎はSです。
インプラント埋入して上顎洞の膜を破ってしまえば菌性上顎洞炎を起す可能性が
あります。そこで上顎洞の膜が伸縮性があっても破れにくいものを使うと持つ上げられる
方法があります。

1. ソケットリフト
2. サイナスリフト

以上のような技法を用いてインプラントを埋入することが可能な場合があります。

歯の名前



みなさんは自分の歯の数を数えてみたこ
とがありますか？
子どもの歯は20本、大人の歯は28～32
本あります。虫歯などで歯をぬいてい
ると、本数がへっていたりするかもしれま
せん。私たち一人ひとりに名前があるよ
うに、歯も名前を持っています。子ども
の歯を乳歯(にゅうし)、大人の歯を永久
歯(えいきゅうし)といいます。
また、左上、右下などの上下左右を区別
する言葉に1～8の番号を合わせて名前
をつけます。
1・2番目の歯をそれぞれ前歯、
3番目の歯を犬歯、
犬歯が、前にとび出たようなものを八重
歯(やえば)と呼ぶこともあります。
4・5番目の歯をそれぞれ小白歯、
6・7番目の歯をそれぞれ大白歯、
8番目の歯は智歯(ちし)、親知らずと呼
ぶときもあります。

院長から

歯が失われれば歯だけではなく、歯を支えている骨まで少な
かろうとも失われることになると思います。その原因が歯周炎であれ
ばその程度は大きくなる傾向になります。大きくなればなるほ
ど、その骨を人工的に補ったり、身体のほかの部位から移植し
てインプラントをはじめとした噛みあわせを作る装置を入れる
ことになると思います。また、身体の構造上インプラントを植えるた
けのスペースがない場合はそのスペースを確保するために、
上記の手術が必要となります。

このように歯が無くなった場合、簡単にインプラントで補
えるとはかぎらないので、特に歯周病のケアには気を付けてい
てください。

また、血液はナトリウムや薬、骨粗鬆症のお薬があるこ
は糖尿病の方などはインプラント手術制限があります。手術行な
えない場合もあるものにご注意ください。

次回は、インプラントを行なった後の注意事項も保持している
方法のご説明もさせていただきます。楽しみにしてください。